




GUÍA DE MANEJO CLÍNICO TEMPRANO DE MALOCLUSIÓN CLASE II/2

CLÍNICA DE ORTOPEDIA MAXILAR II

CÓDIGO 2019186

	GUÍA DE MANEJO CLÍNICO TEMPRANO DE MALOCLUSIÓN CLASE II/2		VERSIÓN: 01
	CLÍNICA DE ORTOPEDIA MAXILAR II CÓDIGO 2019186	FECHA EDICION 30-05-2009	PÁGINA: 2 DE 12

CLEMENTINA INFANTE C		
(Cargo)	(Cargo)	Gerente Científico
Elaboró	Validó	Aprobó

1. OBJETIVO

Elaborar el protocolo de manejo para pacientes con Maloclusión Clase II/2

2. CONSIDERACIONES IMPORTANTES

La maloclusión clase II división 1 de Angle obedece a un patrón heredado y su tratamiento debe tender a resolver la problemática de la posición dental palatinizada de los incisivos superiores, angostamiento de arco superior y sobremordida vertical aumentada.

3. DEFINICIONES

3.1 Clase II Esquelética:

Se caracteriza por la desproporción antero-posterior en tamaño o discrepancia en posición de los maxilares en la que la mandíbula se ubica distalmente con respecto a la base maxilar.


3.2 Clase II división 2:

Se caracteriza por presentar palato-versión de incisivos centrales superiores, vestibulo-versión de laterales, linguo-versión de incisivos inferiores y atrapamiento de la mandíbula en una posición retruída (Aunque no siempre se pueden presentar todas estas características).

4. EPIDEMIOLOGÍA

5. CARACTERÍSTICAS CLÍNICAS

- Maxilar ortognático
- Mandíbula relativamente pequeña y retrognática
- Angulo ANB aumentado
- Mentón relativamente prominente
- Patrón facial hipo divergente
- Incisivos centrales superiores retroinclinados
- Incisivos laterales superiores proinclinados
- Mordida profunda
- Sobremordida horizontal disminuida
- Competencia labial

	GUÍA DE MANEJO CLÍNICO TEMPRANO DE MALOCLUSIÓN CLASE II/2		VERSIÓN: 01
	CLÍNICA DE ORTOPEDIA MAXILAR II CÓDIGO 2019186	FECHA EDICION 30-05-2009	PÁGINA: 3 DE 12

- Altura facial anterior disminuida
- Wits positivo mayor
- Hiperactividad del músculo mentalis
- Labio inferior apoyado en los incisivos superiores

6. DIAGNOSTICO

En pacientes menores de 8 años el diagnóstico debe ser clínico, luego de esta edad se debe hacer sobre radiografías craneales de perfil, radiografía panorámica, fotos y modelos de estudios.

7. TRATAMIENTO

Encaminado a liberar la mandíbula de su posición retruida proinclinando los incisivos superiores retroinclinados, convirtiendo así la maloclusión clase II/2 en clase II/1 para luego tratarla estimulando el crecimiento mandibular.

- Valorar el origen de la maloclusión
- Manejar la dirección de crecimiento
- Valorar el potencial de crecimiento (pico puberal) y el momento más probable de que se produzca.

La secuencia de tratamiento es:


- tratamiento ortodóntico (proinclinación de incisivos superiores)
- intervención ortopédica (estimulación del crecimiento mandibular)
- ortodoncia correctiva

7.1 MANEJO TEMPRANO CON ACTIVADOR

Posterior a la realización del análisis dental, funcional y cefalométrico, se realiza el diagnóstico adecuado para cada caso y se planea el tratamiento.

Para la realización del activador se deben realizar los siguientes pasos:

1. Toma de impresión en alginato (en proporción polvo-agua que indique el fabricante) de arco superior e inferior.
2. Vaciado inmediato de la impresión en yeso tipo III mezclado con proporción polvo-agua que indique el fabricante
3. Luego de obtener los modelos de trabajo en yeso, adelanto de la posición del maxilar inferior:
 - en la mayoría de los casos no debe pasar de 7 –8mm
 - cuando el resalte es excesivo que pueda llegar a los 18mm. Se debe adelantar la posición en forma escalonada, en dos o tres fases

	GUÍA DE MANEJO CLÍNICO TEMPRANO DE MALOCLUSIÓN CLASE II/2		VERSIÓN: 01
	CLÍNICA DE ORTOPEDIA MAXILAR II CÓDIGO 2019186	FECHA EDICION 30-05-2009	PÁGINA: 4 DE 12

- cuando los incisivos presenten inclinación labial, es conveniente enderezar primero los incisivos

4. Apertura de la mordida

- primero hay que desencajar el maxilar inferior de su posición de reposo postural en una dirección, sagital o vertical. Esto es esencial para poder activar la musculatura asociada.
- Si el avance es de gran magnitud (7 –8 mm,), la apertura vertical deberá ser mínima para no tensar excesivamente los músculos
- Si se necesita una apertura de la mordida supera los 6mm, la protraccion mandibular tiene que ser muy leve.

5. Mordida de construcción:

- para adelantar el maxilar inferior de 7 a 8 mm, la apertura vertical deberá ser ligera o moderada (2-4mm)
- si se adelanta la posición en 3-5mm, la apertura vertical deberá ser de 4-6mm
- El activador solo puede corregir las desviaciones o desplazamientos de la línea media inferior si existe una verdadera traslación lateral del propio maxilar inferior.


Ejecución de la técnica de mordida de construcción:

- Se prepara un rodete de cera en forma de herradura para colocarla entre los dientes superiores e inferiores. Debe tener la misma forma y tamaño que las arcadas dentales y una anchura adecuada. Se coloca en el maxilar inferior inicialmente, para guiar al maxilar a la posición adelantada necesaria para el tratamiento de la maloclusion de clase II
- Se le pide al paciente que se siente erguido y en una posición relajada mientras se guía el maxilar a una posición establecida. Se le pide al paciente que repita esta maniobra, para que al momento de colocar la cera entre los dientes pueda establecer este engrama.
- Cuando se este seguro de que el paciente puede repetir este ejercicio, se introduce la cera en la boca recortando la cera de la zona labial de los incisivos para poder observar las líneas medias, se le pide al paciente que cierre hasta que queden las huella oclusales marcadas controlando la relación incisal y de línea media.
- Se extrae con cuidado la cera de la boca y se examinan los modelos superior e inferior. Una vez encajada la cera sobre los modelos, se recortan los bordes con una tijera para asegurarse de que la cera se ha ceñido a las cúspides de todos los dientes. Posteriormente se deja enfriar y se envía al laboratorio.

6. Preparación de los elementos de alambre

Arcos labiales

Incluyen un segmento medio horizontal, dos bucles verticales y extensiones de alambre hacia el cuerpo acrílico a través de la tronera entre el canino y el primer molar deciduo. El segmento horizontal toca las superficies labiales de los cuatro incisivos, dependiendo de las dimensiones verticales

	GUÍA DE MANEJO CLÍNICO TEMPRANO DE MALOCLUSIÓN CLASE II/2		VERSIÓN: 01
	CLÍNICA DE ORTOPEDIA MAXILAR II CÓDIGO 2019186	FECHA EDICION 30-05-2009	PÁGINA: 5 DE 12

(profunda o abierta), el alambre atravesara los incisivos por encima o por debajo de la zona de máxima convexidad. El arco podrá ser pasivo o activo dependiendo de la prescripción.

Los bucles verticales en forma de U del arco labial superior presentan un codo inicial de 90 grados a nivel de la tronera entre el incisivo lateral y el canino, forman una curva suave y continua por encima del margen gingival y atraviesan libremente las troneras entre el canino y el primer molar o pre molar decido, hasta fijarse al acrílico lingual.


El arco labial inferior una configuración parecida a la del superior. Sin embargo el segmento medio horizontal es mas largo, ya que el codo para los bucles verticales comienza mas distalmente, a la altura del tercio medial de los caninos.

Tornillos de expansión

Si se requiere se puede adicionar un tornillo de expansión dependiendo de la configuración del paladar y del tipo de maloclusión.

7. manejo del aparato

- En la primera sesión. Se realiza el ajuste del activador. Antes de iniciar el tratamiento se mide el resalte con los dientes en oclusión y el maxilar inferior en retrusión máxima; se registra la medición obtenida par utilizarla como futura referencia. Se debe comprobar que el paciente cierre la boca cómodamente en una mordida protrusiva. Se le indica el uso de 4 horas diarias.
- En la segunda sesión a los 15 días el paciente debe usar los aparatos sin problema. Debe haber desaparecido las molestias iniciales que provoca todo aparato nuevo. Se indica uso de 8 horas diarias.
- En cada sesión a las 4 semanas se valora los progresos conseguidos midiendo el resalte. Al mismo tiempo hay que comprobar la oclusión para valorar la corrección de las relaciones entre los segmentos bucales. Se indica uso tiempo completo del aparato.
- En las siguientes sesiones cada 4 semanas. Se debe buscar en todos los planos guía que se hallan tallado y en todas las zonas de contacto con los dientes superficies brillantes que indique si el paciente usa el aparato correctamente y éste funciona adecuadamente.
- A menudo hay que volver a sellar o contornear los planos guía del contacto de material acrílico para mantener la activación funcional apropiada sobre los dientes deseados, para ello se añade una fina capa de acrílico autopolimerizable. Mediante un examen clínico de los planos inclinados acrílicos se identifican las zonas brillantes y la cantidad de sellado que se necesita.
- Hay que examinar el funcionamiento y las posibles deformaciones de los arcos labiales y los elementos de alambre adicionales.
- Se debe comprobar si las almohadillas labiales irritan la zona del surco
- En un tratamiento de expansión el paciente debe activar los tornillos una vez por semana
- Una vez logrado el objetivo se examina si es necesario la corrección de malposiciones con aparatología fija y si se observa la formación radicular para ver si es el momento adecuado.

	GUÍA DE MANEJO CLÍNICO TEMPRANO DE MALOCLUSIÓN CLASE II/2		VERSIÓN: 01
	CLÍNICA DE ORTOPEDIA MAXILAR II CÓDIGO 2019186	FECHA EDICION 30-05-2009	PÁGINA: 6 DE 12


7.2 MANEJO TEMPRANO CON BLOQUES GEMELOS

Una vez realizado un diagnóstico dental, funcional y cefalométrico se procede a::

1. toma de impresión en alginato (8en proporción polvo-agua que indique el fabricante) de arco superior e inferior
2. vaciado inmediato de la impresión en yeso tipo III mezclado con proporción polvo-agua que indique el fabricante.
3. luego de obtener los modelos de trabajo en yeso, adelanto de la posición del maxilar inferior::
4. en la mayoría de los casos no debe pasar de 7-8mm.
 - * Se debe adelantar la posición en forma escalonada, en dos o tres fases
5. Apertura de mordida.
 - Los planos inclinados deben quedar en una posición mesial a los primeros molares superiores e inferiores y el bloque superior cubrir los molares y segundos premolares o molares deciduos superiores. Los bloques inferiores no deben extenderse totalmente hasta la parte distal del segundo premolar o el molar deciduo. Por consiguiente, el plano inclinado se sitúa ligeramente por delante del primer molar inferior. Para el tratamiento de la sobremordida excesiva hay que dejar una separación para que pueda erupcionar el molar inferior e incrementar la dimensión vertical.
5. mordida de construcción:
 - para adelantar el maxilar inferior de 7 a 8mm, apertura vertical deberá ser ligera o moderada (2-4mm)
 - si se adelanta la posición en 3-5mm, la apertura vertical debera ser de 4-6mm

ejecución de la técnica de la mordida de construcción

- se prepara un rodete de cera en forma de herradura para colocarla entre los dientes superiores e inferiores. Debe tener la misma forma y tamaño que las arcadas dentales y una anchura adecuada . se coloca en el maxilar inferior inicialmente, para guiar el maxilar a la posición adelantada necesaria para el tratamiento de la maloclusion de clase II.
- Se le pide al paciente que se siente erguido y en una posición relajada mientras se guía el maxilar a una posición establecida. Se le pide al paciente que repita esta maniobra, para que al momento de colocar la cera entre los dientes pueda establecer este engrama.
- Cuando se este seguro de que el paciente puede repetir este ejercicio, se introduce la cera en la boca recortando la cera de la zonal labial de los incisivos para poder observar las líneas medias, se le pide al paciente que cierre hasta que queden las huellas oclusales marcadas marcadas controlando la reacción incisal y de línea media.
- Se extrae con cuidado la cera de la boca y se examinan los modelos superior e inferior. Una vez encajada la cera sobre los modelos, se recortan los bordes con una tijera para asegurarse de que la cera se ha ceñido a las cúspides de todos los dientes. Posteriormente se deja enfriar y se envía al laboratorio.

	GUÍA DE MANEJO CLÍNICO TEMPRANO DE MALOCLUSIÓN CLASE II/2		VERSIÓN: 01
	CLÍNICA DE ORTOPEDIA MAXILAR II CÓDIGO 2019186	FECHA EDICION 30-05-2009	PÁGINA: 7 DE 12

Preparación de los elementos de alambre:

El aparato superior lleva ganchos en delta sobre los primeros molares superiores, también pueden ser ganchos de bola interdental, dístales a los caninos, o entre los premolares o molares de deciduos. El aparato inferior es un bloque de mordida simple con ganchos en delta sobre los primeros premolares y ganchos de bola mesiales a los caninos.

Tornillos de expansión:

Si se requiere se puede adicionar un tornillo de expansión dependiendo de la configuración del paladar y del tipo de maloclusión el cual se empieza a activar 2 semanas después del uso del aparato.

6. Manejo clínico

Primera sesión:

se realiza el ajuste de los bloques gemelos. Antes de iniciar el tratamiento se mide el resalte con los dientes en oclusión y el maxilar inferior en retrusión máxima; se registra la medición obtenida para utilizarla como futura referencia. Se debe comprobar que el paciente cierre la boca cómodamente en una mordida protrusiva. Se le indica el uso de 4 horas diarias.

Segunda sesión: 15 días después


El paciente debe usar los aparatos sin problemas y comer con ellos dentro de la boca. Deben haber desaparecido las molestias iniciales que provoca todo el aparato nuevo. Se indica uso 8 horas diarias.

Tercera sesión: 4 semanas después

En cada sesión se valora los progresos conseguidos midiendo el resalte. Al mismo tiempo hay que comprobar la oclusión para valorar la corrección de las relaciones entre los segmentos bucales. Se realizan los ajustes a los ganchos si es necesario. Se indica uso tiempo completo del aparato.

Cuarta sesión: después de 6 semanas

Las siguientes sesiones se va corrigiendo la oclusión distal y reduciendo el resalte de forma gradual, mientras erupciona los molares inferiores para reducir la sobre memoria.

	GUÍA DE MANEJO CLÍNICO TEMPRANO DE MALOCLUSIÓN CLASE II/2		VERSIÓN: 01
	CLÍNICA DE ORTOPEDIA MAXILAR II CÓDIGO 2019186	FECHA EDICION 30-05-2009	PÁGINA: 8 DE 12

Fase de Mantenimiento

El objetivo de la segunda fase del tratamiento consiste en mantener la relación incisiva corregida hasta conseguir establecer plenamente la oclusión de los segmentos bucales mediante el uso de un aparato removible superior común plano guía inclinado anterior muy empinado. Durante esta fase se prescinde del aparato inferior y se retiran los bloques de mordida posterior para permitir que los dientes posteriores erupcionen hasta alcanzar la oclusión. Los incisivos y caninos inferiores deben ocluir sobre el punto basal de los incisivos y caninos superiores y el plano inclinado debe encajar directamente en una posición lingual a los dientes anteriores inferiores sin interferir la protrusion.

Normalmente, los dientes superiores e inferiores alcanzan la oclusión en un plazo de 4-6 meses y la fase de mantenimiento debe prologarse otros 3-6 meses para permitir una reorientación funcional del sistema trabecular antes de proceder a mantener la posición.


Retención

Una vez establecida plenamente la oclusión, el tratamiento continua con un periodo normal de retención. Durante ese periodo se puede ir reduciendo gradualmente el uso del aparato hasta limitarlo al uso nocturno.

7.3 MANEJO TEMPRANO CON EL APARATO DE HERBST

Una vez realizado un diagnostico dental, funcional y cefalometrito se procede a:

1. colocación de separadores en la cara mesial y distal de primeros premolares y primeros molares superiores e inferiores.
2. retiro de separadores y adaptación de bandas en 14, 16, 24, 26, 34, 36, 44 y 46 de manera que la banda no quede muy justa (un numero mayor al que corresponde) y que su ubicación sea lo mas oclusal posible.
3. toma de impresión en alginato con las bandas en posición (en proporción polvo-agua que indique el fabricante) de arco superior e inferior.
4. retiro de la cubeta y las bandas y de nuevo colocación de los separadores .
5. en la impresión se deben colocar las bandas en posiciones fijándolas con ganchos de cosedora.
6. vaciado inmediato de la impresión en yeso tipo III mezclado con proporción polvo-agua que indique el fabricante.
7. luego de obtener los modelos de trabajo en yeso con las bandas en posición adelante de la posición del maxilar inferior.
8. Apertura de la mordida
 - primero hay que desencajar el maxilar inferior de su posición de reposo postura en una dirección, sagital o vertical. Esto es esencial para poder activar la musculatura asociada.
 - Si el avance es de gran magnitud (7-8 mm), al apertura vertical deberá ser mínima para no tensar excesivamente los músculos.
 - Si se necesita una apertura de la mordida supera los 6mm, la protracción mandibular tiene que ser muy leve.
9. En la mayoría de los casos no debe pasar de 7 a 8 mm.
 - Cuando el resalte es excesivo que pueda llegar a los 18 mm. Se debe adelantar la posición en forma escalonada, en dos o tres fases.

	GUÍA DE MANEJO CLÍNICO TEMPRANO DE MALOCLUSIÓN CLASE II/2		VERSIÓN: 01
	CLÍNICA DE ORTOPEDIA MAXILAR II CÓDIGO 2019186	FECHA EDICION 30-05-2009	PÁGINA: 9 DE 12

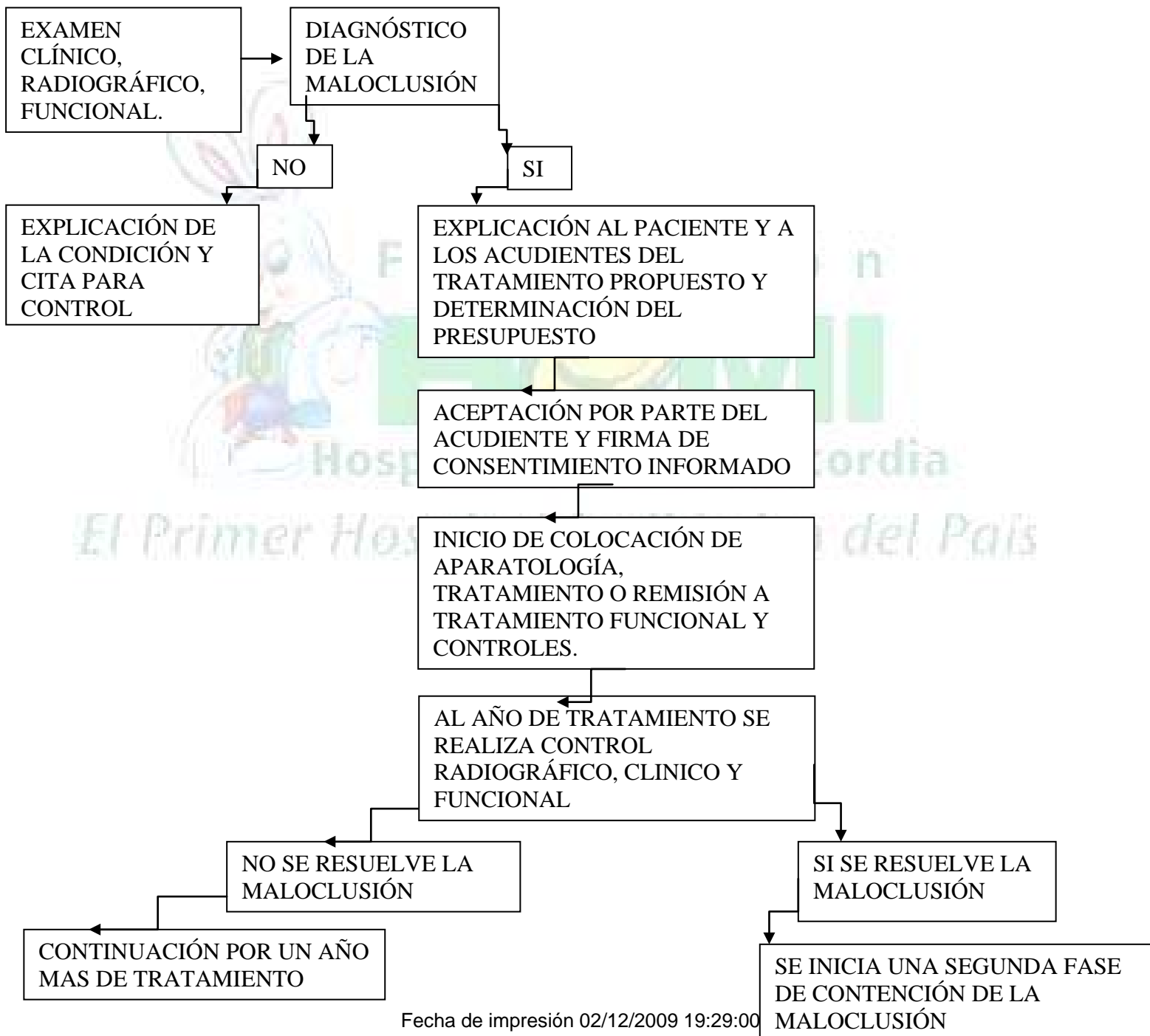
Para la fabricación del aparato se siguen los siguientes pasos:


- Montaje de los modelos en el articulador con la mordida de construcción.
- Previamente se prepara un alambre anterior y uno posterior que unen las bandas en el modelo superior, también dos alambres que unen las bandas de premolar y molar en la parte palatina de estos.
- Se prepara también un arco lingual que une las bandas del modelo inferior.
- Se sueldan a las bandas los alambres del arco tanto del modelo superior como el inferior por lingual y los pivotes.
- Se ajusta el tubo y el émbolo para que encajen a la distancia entre los pivotes
Se ensanchan las aberturas de los pivotes para el tubo y el émbolo.
- La parte superior del aparato es la que lleva el émbolo y en la parte inferior se atornillará el tubo que desliza en el émbolo.

Colocación del aparato:

10. Se retiran los separadores y cementan las bandas de la parte superior y de la parte inferior por separado.
11. Se atornilla el tubo del mecanismo telescópico de manera que esté ubicado dentro del émbolo en los lados derecho e izquierdo.
12. Se examina el mecanismo del aparato al hacer al paciente abrir y cerrar la boca.
13. Se dan al paciente las indicaciones: Que tendrá molestias al comer en la primera semana, que evite comer alimentos duros y pegajosos, si los elementos telescópicos se separan al abrir mucho la boca, el paciente aprende a reintroducir el émbolo inferior en el tubo superior.
14. Se debe realizar un primer control luego de una semana de colocar el aparato para verificar su funcionamiento y posteriormente se realizan controles mensuales.

8. FLUJOGRAMA




	GUÍA DE MANEJO CLÍNICO TEMPRANO DE MALOCLUSIÓN CLASE II/2		VERSIÓN: 01
	CLÍNICA DE ORTOPEDIA MAXILAR II CÓDIGO 2019186	FECHA EDICION 30-05-2009	PÁGINA: 11 DE 12

9. METODOLOGIA

Se realizan tratamientos bajo control del docente, reportando continuamente el avance del tratamiento y modificando las condiciones según la respuesta del paciente.

10. BIBLIOGRAFIA

1. Chaconas Espiro J. Ortodoncia. Editorial el manual moderno. México D.F. 25-26
2. Graber t. M. Ortodoncia teoría y practica. Editorial interamericana, tercera edición México D.F. 219-221,1974.
3. McNamara Ja Jr. Componente of class II malocclusion in children 8-10 years of age. Angle orthod. 1981;51: 177-202 .
4. Tollaro Isabella. Role of posterior transverse interarch discrepancy in class II, división 1 malocclusion during the mixed dentition phase. Am. J. Orthod. 417-422
5. Frankel Rolf, The treatment of class II, división 1 malocclusion with funcional correctors. Am. J. Orthod. 1969 265-275.
6. Murray C. Meikle. The dentomaxillary complex and overjet correction in class II, división 1 malocclusion: objetives of skeletal and alveolar remodeling. Am. J. Orthod. 1980 184-197.
7. Meikle, M. C.: The effects of a class II intermaxillary force on the dentofacial complex in the adult monkey. A.m. j. Orthod. 58: 323-340, 1970.
8. MacNamara Jr. James a.,Brudom William L. Tratamiento ortodontico y ortopedico en la denticion mixta. Editorial Need Ham Press,1995 USA.
9. Moyers, R.E. Riolo, K.E. Guire, R.L. Wainwright, y F.W. Bookstein. Differential diagnosis of class II malocclusions: part I-facial types associated with class II malocclusions. Am. J. Orthod. 78: 477-494,1980.
10. Samir E. Bishara, Jane R. Jakobsen. Changes in dentofacial structures in untreated class II, division 1 and normal subjets: A longitudinal study. The angle orthod. 1:55-66,1997.
11. Dahan J.,Serhal JB, Englebort A. cephalometracs changes in class II, division 1 cases after orthopedic treatment with bioactivator. Am J. Orthod Dentofac orthop. 1989,95(2): 127-37 .
12. Firouz M. Zernic J, Nanda R. Dental and ortopedic effects of high-pull headgear in treatment of class II, division 1 malocclusion. Am J. Orthod. 1992,102: 197-205 .

	GUÍA DE MANEJO CLÍNICO TEMPRANO DE MALOCLUSIÓN CLASE II/2		VERSIÓN: 01
	CLÍNICA DE ORTOPEDIA MAXILAR II CÓDIGO 2019186	FECHA EDICION 30-05-2009	PÁGINA: 12 DE 12

13. Ricketts RM, A study of change in temporomandibular relations associated with the treatment of class II malocclusion. Am J. Orthod. 1952;38: 918-933 .
14. Drelich RC, A cephalometric study of untreated class II, division 1 malocclusion. Angle Orthod. 1948;18:70-75.
15. Renfro ER. A study of the facial patterns associated with class I, class II, división 1, and class II, división 2 malocclusions. Angle orthod. 1948;18:12-15.

